



Aline Schunemann de Aluja

La maestra Aline Schunemann de Aluja se graduó en 1950 en la Escuela Nacional de Medicina Veterinaria y Zootecnia. Se formó bajo la tutela del doctor Manuel H. Sarvide y obtuvo el grado de Maestra en Ciencias en la Universidad de Pensilvania, en 1962. Su investigación permitió dar una explicación científica y solución al "Mal de Playa" que aqueja a los bovinos en pastoreo de las zonas tropicales, y proponer nuevos enfoques y posibilidades para la solución de la teniasis-cisticercosis, sin dejar de mencionar sus estudios sobre la Distrofia Muscular y aquellos relacionados con el bienestar animal, como las mermas producidas por la deficiencia en el transporte de las especies para consumo humano. Es Profesora emérita de la UNAM desde 1985, investigadora Nivel III en el SNI, y se le han otorgado Doctorados Honoris Causa por la Universidad Autónoma de Aguascalientes, la Universidad Nicolaita de Michoacán y la Universidad Mesoamericana de Puebla.

*Profesora Emérita de la Universidad Nacional Autónoma de México

¹Departamento de Patología,
Facultad de Medicina Veterinaria y Zootecnia,
Universidad Nacional Autónoma de México, México

²Laboratorio de Patología Animal,
Red Nacional de Diagnóstico, San Rafael,
Veracruz, México

Autor para correspondencia:

Correo electrónico:
aline@servidor.unam.mx

De Aluja AS, Sanz R, Espinosa F. El Mal de Playa. Intoxicación del ganado bovino con *Lantana camara*. *Veterinaria México*. 1970;(4):7-12.

Publicado: 2020-09-30

Información y declaraciones adicionales
en la página 11

© Derechos de autor:
Aline Schunemann-de-Aluja et al. 2020

acceso abierto



Distribuido bajo una Licencia Creative Commons Atribución
4.0 Internacional (CC-BY 4.0)

El mal de playa. Intoxicación del ganado bovino con *Lantana camara*

Aline S. de Aluja*¹
Roberto Sanz²
Francisco Espinosa²

Resumen

1. Se hace un estudio clínico y de laboratorio de los animales afectados por una entidad patológica conocida desde hace muchos años con el nombre de "Mal de Playa", en una zona limitada de la costa del estado de Veracruz.
2. Se establece que en los potreros donde ocurre la enfermedad prevalece la planta *Lantana camara*, conocida como hepatotóxica.
3. Por medio de la administración experimental de la planta a dos becerros, se produce la enfermedad con manifestaciones idénticas a las observadas en los casos de campo.
4. Se revisa la bibliografía al respecto y se discuten algunos puntos especiales referentes a la presentación de la enfermedad en la zona afectada.
5. Se concluye que el "Mal de Playa" es causado por la ingestión de la planta *Lantana camara*.

Cite this as:

De Aluja AS, Sanz R, Espinosa F. El Mal de Playa. Intoxicación del ganado bovino con *Lantana camara*. *Veterinaria México OA*. 2020;7(3). doi: 10.22201/fmvz.24486760e.2020.3.919.

Introducción

El “Mal de Playa” es una entidad patológica en los bovinos, conocida desde hace alrededor de 40 años, en una zona limitada de la costa del Golfo de México, en el estado de Veracruz. Se caracteriza principalmente por lesiones cutáneas (eritema, necrosis), que se empeoran al ser expuestos los animales al sol, parálisis del rumen, constipación severa, ictericia, anorexia, poliuria, emaciación y muerte de una elevada proporción de animales.

El primer reporte de la enfermedad es el de Sanz en 1968,²⁰ quien informa sobre la sintomatología y la localización geográfica precisa.

La enfermedad se presenta sólo bajo determinadas condiciones, que han desconcertado tanto a los médicos veterinarios como a los ganaderos:

1. Se presenta sobre todo en invierno, entre los meses de octubre a abril, o sea en la época de sequía.
2. Afecta en mayor proporción a animales recién introducidos a la zona, para su engorda.
3. Se observa con mayor intensidad después de los fuertes “Nortes”, que se presentan en la zona afectada casi siempre sin lluvias.
4. Con mucha frecuencia se han relacionado los brotes de la enfermedad con el hecho de haber movido el ganado de un potrero a otro.

La mortalidad es elevada, en algunos lotes de ganado entre el 50 y el 95%.

Las pérdidas para la ganadería de esta zona son por lo tanto considerables y los ganaderos se han visto obligados a dejar de comprar o introducir ganado para engorda a la zona afectada durante los meses de invierno, hecho que trae graves consecuencias económicas.

Los resultados de los estudios clínicos y los intentos de transmisión por medio de la inoculación de sangre total de animales enfermos a animales sanos, reportados por Sanz,²⁰ demostraban la poca probabilidad de que el agente etiológico fuera infeccioso.

Llevando a cabo un estudio sistemático de los animales enfermos, se encontró que la fotosensibilización era un rasgo común en ellos.

Considerando que entre las causas de fotosensibilización se han reportado plantas,⁴ se inició un estudio de la flora de los potreros, colaborando en él el Departamento de Botánica del Instituto de Biología de la Universidad Nacional Autónoma de México.

Material y métodos

- A) Obtención de datos anamnésticos: con el fin de obtener la mayor cantidad de datos relacionados con la enfermedad, se elaboró un cuestionario, para ser utilizado durante el interrogatorio de los dueños de animales afectados.

Este cuestionario comprendía datos sobre procedencia, raza, edad de los animales, tipo de alimentación, tipo de pasto en los potreros, etcétera.

- B) Estudios clínicos de animales afectados.
- C) Patología clínica.
- Bimetría hemática: en los animales enfermos se practicaron recuentos de leucocitos, eritrocitos y fórmula diferencial de leucocitos (coloración de Giemsa).
 - Química sanguínea: se determinaron valores de transaminasa glutámica oxalacética (SGOT) según el método Sigma⁵ y de bilirrubina según el método de Malloy y Evelyn.⁹
 - Examen de orina: determinación de presencia de bilirrubina por medio de comprimidos de Ictotest (Ames Co.). Determinación de urobilinógeno por el método de Erlich.⁵
 - Estudios posmórtem macro y microscópicos: los tejidos fueron fijados en formol 10% bufferado, incluidos en parafina, cortados a 6 micras y coloreados con el método de hematoxilina-eosina. En algunos casos se efectuaron coloraciones para determinar grasa y para hemosiderina.¹
 - Estudios botánicos: siendo la fotosensibilización un rasgo común en todos los animales afectados, se consideró la posibilidad de plantas tóxicas como causantes del problema. Con ayuda del Departamento de Botánica del Instituto de Biología de la Universidad Nacional Autónoma de México, se inició un estudio de las plantas que prevalecen en los potreros afectados, con el fin de determinar si existen plantas conocidas como fotosensibilizantes o hepatotóxicas en ellos.
 - Estudios experimentales: para determinar si la planta *Lantana camara* que prevalece en la zona donde existe el "Mal de Playa" es tóxica para el ganado bovino, se intentó la reproducción experimental de la enfermedad.

Se escogieron 2 becerros, el número 1, de 4 meses de edad, y el número 2, de 14, a los que se les administraron las hojas de la planta, secas y molidas, por medio de sonda estomacal, a razón de 5 gramos por kilogramo de peso.

Se observaron diariamente, se anotaron temperaturas y se practicaron exámenes de laboratorio (biimetría, SGOT y bilirrubina, además se registró el peso del becerro número 2 cada 24 horas). Fueron expuestos a los rayos solares diariamente por lo menos 4 horas.

Resultados

A) Datos anamnésicos

El "Mal de Playa" afecta a bovinos de todas las razas. Siendo la cruce entre Cebú y Suizo la más común en la zona donde se presenta la enfermedad, la mayor incidencia se reporta en ella.

Se observa en animales de cualquier edad; en becerros recién nacidos es dudosa.

La incidencia de la enfermedad es más elevada en el lapso comprendido entre octubre y abril.

Con mucha frecuencia se informa que los brotes ocurren después de los fuertes vientos llamados “Nortes” en esta zona, los que por lo general no van acompañados de precipitaciones pluviales.

Un dato significativo reportado por ganaderos es que en animales recién llegados a la zona, para fines de engorda, la incidencia es elevada. Los primeros signos se observan entre 5-8 días después de su llegada.

Los potreros donde se presenta la enfermedad son de pastos nativos y no se observa en praderas artificiales.

La mayoría de los animales son vacunados contra fiebre carbonosa, carbón sintomático y septicemia hemorrágica.

Salvo en muy raras excepciones, la enfermedad no se vuelve a presentar en un animal recuperado.

B) Estudios clínicos

Nuestros estudios confirman lo ya reportado por Sanz²⁰ y se pueden resumir como sigue: el primer signo es el de eritema y edema en las zonas poco pigmentadas de la piel (cara interna de las orejas, mucosa nasal, ubre, región alrededor de ano y vulva, coronilla, pliegue cutáneo del cuello). Se acompaña de gran irritabilidad de los animales, sobre todo al estar expuestos al sol. Los animales tienden a buscar la sombra. Se observa lagrimeo e hiperemia de la mucosa ocular. Se suprimen los movimientos del rumen parcial o totalmente. Existe impactación del rumen y del omaso, constipación severa, anorexia, poliuria y decaimiento.

Posteriormente se presenta necrosis cutánea de las partes arriba mencionadas. Entre 4-5 días después de los primeros signos se establece ictericia, apatía y notable pérdida de peso. El color de la orina es café verdoso, las heces siguen duras y en ocasiones mezcladas con moco.

Los animales gravemente enfermos mueren a los 8-10 días. Otros se recuperan, sobre todo si se les coloca en la sombra, y si se les trata con antihistamínicos y antibióticos.

No se registran elevaciones de temperatura, salvo en los casos en que se presentan infecciones secundarias, localizadas sobre todo en la piel.

C) Patología clínica

Biometría hemática: se registró leucocitosis con neutrofilia en la mayoría de los animales examinados.

Química sanguínea:

1. Transaminasa glutámica oxalacética (SGOT): en 15 sueros examinados de animales enfermos en fase aguda, se encontraron valores elevados de SGOT, que oscilaron entre 180 y 1,500 unidades R.F.
2. Bilirrubina: en 15 sueros examinados de animales enfermos en fase aguda se encontraron valores elevados de la bilirrubina total (entre 2,527 y 5,225 mg/dl) y de la directa (entre 2,017 y 3,432 mg/dl).

D) Estudios posmortem

1. Macroscópicos:

Se practicaron 10 necropsias en animales muertos con los signos clínicos descritos. Las lesiones macroscópicas encontradas fueron similares en los 10 animales y pueden resumirse como sigue:

- Condición general del cadáver: emaciación severa, deshidratación.
- Mucosas oculares, bucales y nasales: presentan aspecto pálido, con diferentes grados de coloración amarillenta.
- Piel: alrededor de la región nasal, cara interna de las orejas, ano, vulva y en general en las superficies poco pigmentadas se observan áreas de necrosis, formación de costras con zonas de infección secundarias. En las orejas las necrosis pueden alcanzar tal grado que destruyen parte de ellas.
- Tejido subcutáneo: deshidratación, color amarillo.
- Cavidad torácica: en 4 de los 10 animales se encontró un exceso de líquido de color amarillo.
- Corazón: aumento del líquido del pericardio en 4 de los 10 animales. La grasa del surco-ventricular presentó degeneración mucoide en todos los animales. En aorta y arteria pulmonar se observa marcada ictericia. El miocardio aparece pálido.
- Cavidad abdominal: en 4 de los 10 animales se encontró exceso de líquido de color intensamente amarillo. El hígado está aumentado de volumen, con bordes redondeados y presenta un color rojo amarillento, consistencia muy friable, la superficie de corte de color ocre. La vesícula biliar está aumentada de volumen, repleta y las paredes engrosadas. La bilis se encontró pálida en 8 animales, negruzca y espesa en 2; las paredes de la vesícula biliar engrosada con edema; la mucosa presenta zonas hemorrágicas.
- El contenido ruminal es pastoso, menos líquido que lo normal.
- El omaso presenta una consistencia muy dura y al abrirlo se observa un material seco y verde en su interior.
- Los riñones están pálido-amarillentos, friables, en la pelvisilla se encuentra material mucoso de color amarillo. La grasa perirrenal es edematosa con degeneración mucoide.
- El bazo se observa pequeño, la pulpa esplénica seca.

2. Microscópicos:

Por medio del estudio histológico se observan lesiones similares en todos los animales muertos por el "Mal de Playa".

Los cambios más sobresalientes se encuentran en hígado, vesícula biliar, riñón y en algunos casos en el corazón.

Hígado: el citoplasma de las células hepáticas se nota finamente granular o con pequeñas vacuolas sobre todo en la zona perilobulillar. Algunas células están repletas de pigmento de color ocre. Los núcleos tienen tamaño muy variable, algunos picnóticos, otros muy grandes e hipercromáticos. Los espacios de Disse están dilatados y contienen linfocitos. Las células de Kupffer están repletas de pigmento de color ocre. En los espacios Porta existe

infiltración linfocitaria, fibrosis de grado variable, proliferación de epitelio biliar y estasis biliar.

La arquitectura de los lobulillos hepáticos se nota desorganizada, la continuidad de cordones de células interrumpida.

La pared de la vesícula biliar está infiltrada por neutrófilos y linfocitos. El epitelio está descamado y necrosado.

En los riñones se observan cambios que afectan sobre todo al epitelio tubular de los tubos contorneados. El citoplasma presenta degeneración parenquimatosa o vacuolar y aparición de gotas hialinas, además pigmento de color ocre. En la luz de los tubos existe abundante material acidófilo, hialino. Los glomérulos aparecen vacuolados o retraídos, con núcleos picnóticos. En el espacio de Bowman existe exudado acidófilo y algunos eritrocitos.

En el miocardio se nota degeneración parenquimatosa de las fibras musculares e infiltración por células redondas en algunos. Un hallazgo frecuente en los corazones de los animales fue la presencia de abundantes sarcosporidios. Los núcleos de las fibras musculares varían entre picnóticos y francamente aumentados de volumen e hiper cromáticos.

E) Estudios botánicos

Se encontró que la planta *Lantana camara* prevalece en todos los potreros en donde se habían reportado casos de "Mal de Playa".¹²

F) Estudio experimental

Un día después de la administración de *Lantana camara*, los animales se notaron con pocas ganas de comer y deprimidos.

Dos días después estaban más deprimidos, inapetentes, severamente constipados y con estasis ruminal. Las mucosas oculares estaban intensamente hiperémicas.

Las transaminasas glutámicas oxalacéticas subieron a valores mayores de 1000 U.R.F.

En el tercer día se empezó a notar ictericia, lagrimeo, eritema de partes no pigmentadas, y el becerro número 2 había perdido 32 kg de su peso inicial.

En el suero del becerro número 1, la bilirrubina total había subido a 2 mg/dl (1.062 la indirecta, 0.938 mg/dl la directa).

Al cuarto día la ictericia fue más manifiesta, al igual que el eritema cutáneo. Se presentó edema de las partes eritematosas y exudación de un líquido seroso de color amarillo. En algunas de estas zonas, en especial en el morro se pudo apreciar necrosis de las capas superficiales.

Los animales seguían inapetentes, deprimidos y constipados. Las heces, cuando se lograban expulsar, aparecían en su forma como las de caballo y estaban mezcladas con un moco espeso y con estrías de sangre. La orina era de color amarillo café y por medio de su análisis se comprobó la presencia de sales biliares, bilirrubina y proteínas.

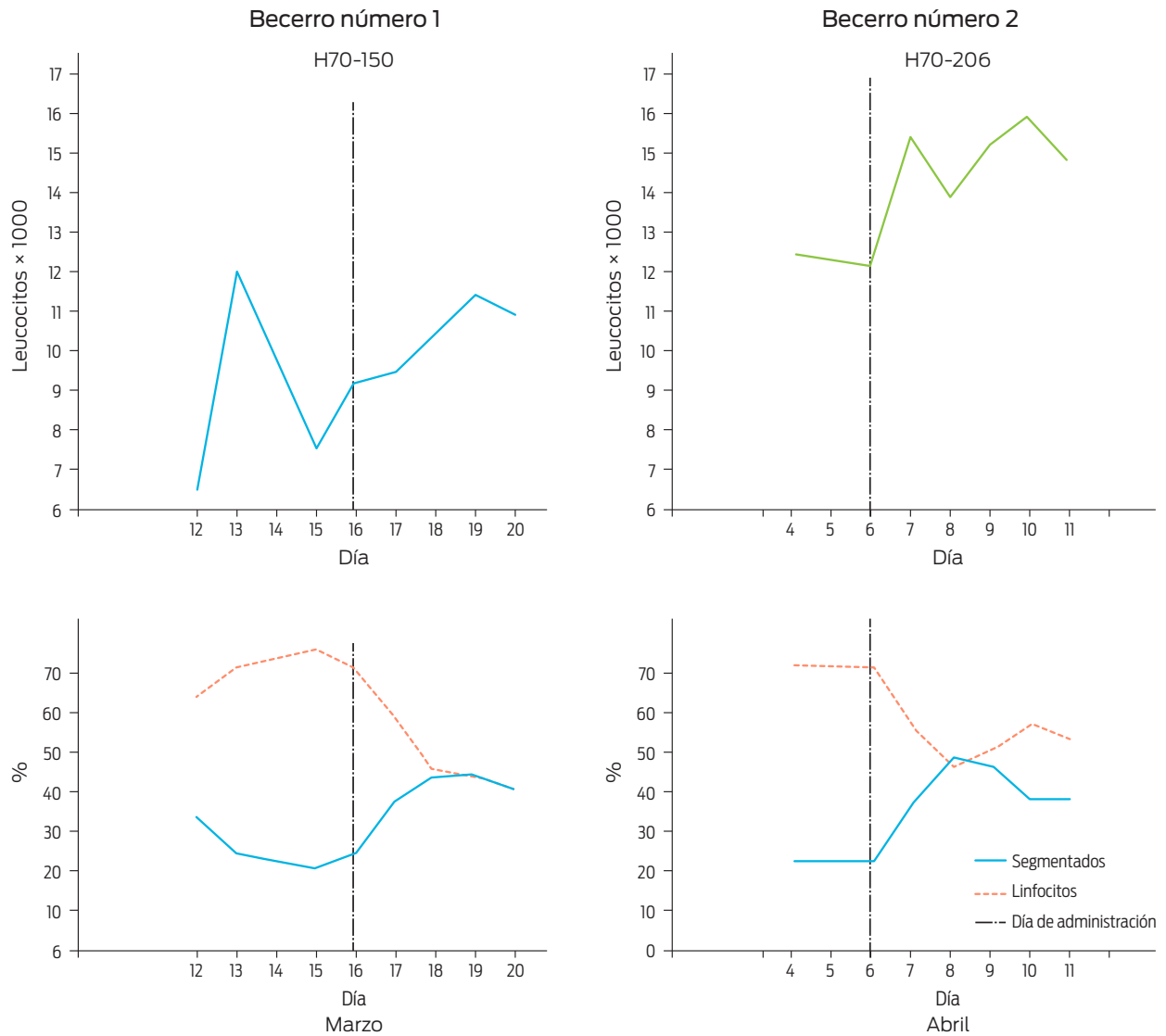


Figura 1. Curvas de leucocitos totales (× 1000) y de neutrófilos y linfocitos (%) de los dos becerros experimentales.

La biometría hemática reveló en los dos animales un ligero ascenso en el número total de leucocitos, con neutrofilia y linfocitopenia, cambios que en ausencia de infecciones bacterianas se atribuyen a factores de tipo *stress* (Figura 1).

Los siguientes días los animales empeoraron y se les notó sumamente molestos al estar expuestos a los rayos solares.

Las transaminasas seguían muy elevadas (Figura 2).

El becerro de 4 meses murió al sexto día.

El becerro de 14 meses fue sacrificado el séptimo día.

Las necropsias y estudios histopatológicos revelaron las mismas lesiones que las reportadas en los casos de campo de "Mal de Playa".

Tanto los signos clínicos como también las lesiones macroscópicas corresponden a lo reportado por varios autores en otras partes del mundo en casos de intoxicación por *Lantana cámara*.^{19,21-24,26-29}

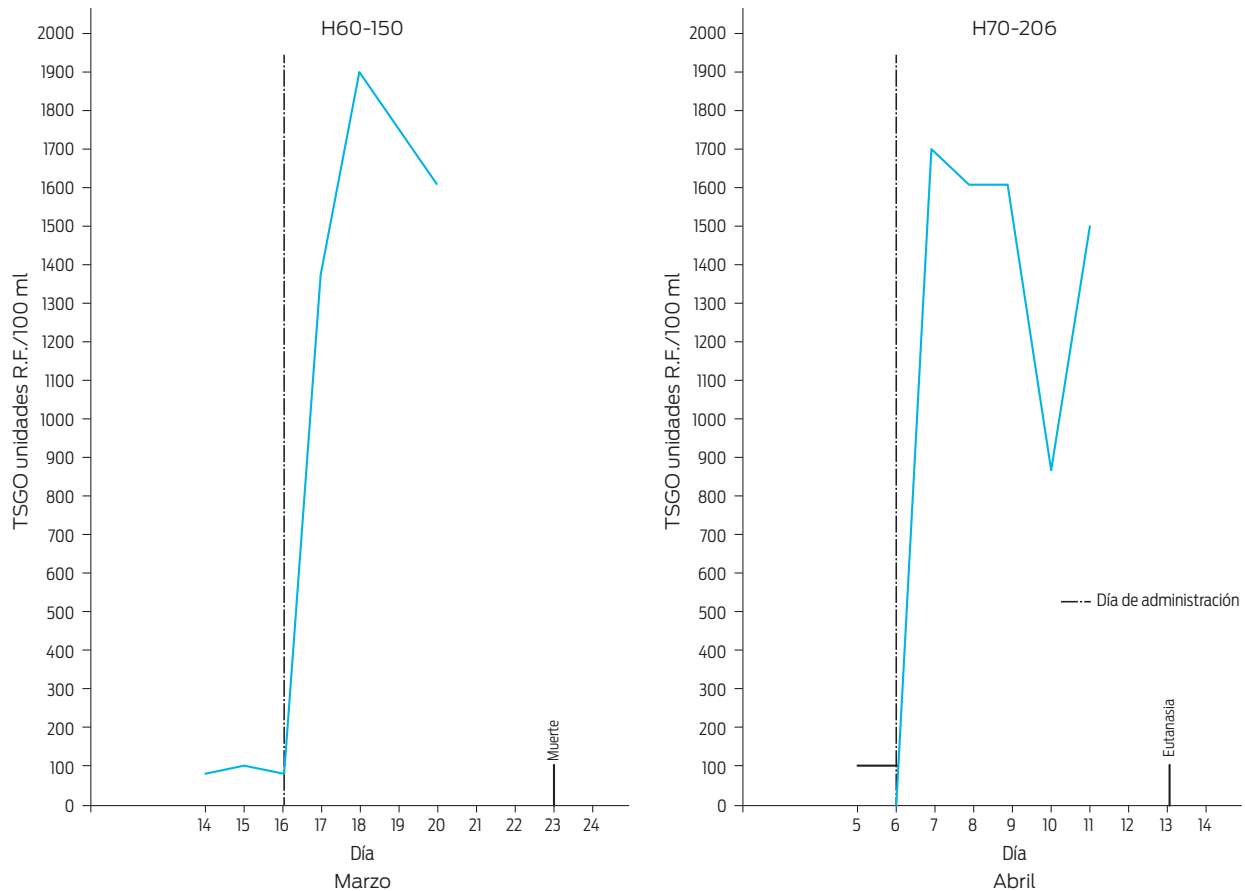


Figura 2. Curvas de transaminasa glutámica oxalacética del suero de los dos becerros experimentales.

Discusión

Por medio de la reproducción experimental se ha comprobado que la planta de *Lantana camara*, que crece en la región del estado de Veracruz donde existe el "Mal de Playa", es tóxica para los bovinos, produce las mismas manifestaciones clínicas y las mismas lesiones macroscópicas y microscópicas encontradas en los animales muertos por "Mal de Playa".

La planta *Lantana* spp. es originaria del continente americano¹⁵ y de las islas del Caribe. Ha llegado a otras partes del mundo probablemente como planta de ornato y posteriormente ha invadido los campos y potreros. Existe gran cantidad de variantes, que se caracterizan por el color de su flor, que puede ser blanca, amarilla con rojo, rosada, etcétera.²²

La especie encontrada como tóxica en el estado de Veracruz es de flores rojas con amarillo¹² (Figura 3).

Será objeto de estudios posteriores determinar cuántas especies de *Lantana* spp. son tóxicas para los animales en nuestro país. Las noticias de otros países indican que los ovinos también son muy susceptibles a sufrir esta intoxicación.^{4,11,22,25,28,29}

La planta pertenece al grupo de las conocidas como causantes de la fotosensibilización hepatotóxica.⁴ Su toxina produce graves daños en el hígado,^{24,25,27}



Figura 3. *Lantana camara*.

hecho que comprobamos encontrando valores muy elevados de SGOT, de bilirrubina y al observar las lesiones histológicas.

Al estar el hígado gravemente lesionado no puede desempeñar ya su función de eliminar las porfirinas, productos de la desintegración de los glóbulos rojos, ni las filoeitritinas, productos de la desintegración de la clorofila ingerida con las plantas verdes,^{2,13-16} ni tampoco la bilirrubina.

Se conoce que tanto la filoeitritina como las porfirinas acumuladas en la piel producen, en contacto con los rayos solares, lesiones de tipo quemaduras.^{10,13,17} Estas lesiones serán tanto más graves cuanto menos pigmentada sea la piel, por la mayor penetración de los rayos solares.¹⁸ La ictericia se debe a la acumulación en la sangre de grandes cantidades de bilirrubina. Se sabe¹³ que grandes cantidades de bilirrubina pueden ser tóxicas para los riñones, hecho que explica las lesiones encontradas en este órgano.

La lista de los agentes capaces de producir el síndrome de la fotosensibilización es larga,^{3,6-8,14-16,29,30} pero nosotros creemos poder afirmar, basándonos tanto en la evidencia de orden botánico como en la experimental, que el "Mal de Playa" es causado por la intoxicación con la planta *Lantana camara*.

¿Por qué se presenta con más frecuencia en la época de sequía?

Nuestras observaciones en los potreros donde existe el problema confirman que, en esta época, los pastos son de pobre calidad y escasos, de modo que los animales se ven obligados a consumir las plantas que encuentran más, entre las que abunda *Lantana camara*.

¿Por qué afecta en mayor proporción a animales recién introducidos a la zona, a animales movidos de un potrero a otro o a animales después de un fuerte "Norte"?

Creemos poder explicar estos hechos tomando en consideración que animales recién llegados, después de largos viajes, están hambrientos y consumen,

sin distinción, lo que encuentran. Al cambiarlos de potrero, ocurre un fenómeno semejante, al que debemos de añadir el hecho, conocido por todos los que han vivido con el ganado, que los animales necesitan familiarizarse con su nuevo medio ambiente. Durante este periodo de familiarización comen de manera indiscriminada lo que encuentran. Una vez acostumbrados a su nuevo ambiente escogen con más seguridad las plantas que comen.

Respecto a la presentación después de los "Nortes", damos una explicación similar, ya que durante estas tormentas los animales buscan refugio, se mueven poco y no comen bien. Al terminar el "Norte" están hambrientos y comen indiscriminadamente. Los animales recuperados, rara vez se vuelven a enfermar, puesto que su instinto les indica evitar la ingestión de la planta.

Conclusiones

El "Mal de Playa", que afecta ganado bovino de una zona limitada de la costa del estado de Veracruz, es causado por la ingestión de la planta *Lantana cantara*.

Agradecimientos

Agradecemos la cooperación de los M.V. H. Ruiz Skewes, Ma. Luisa Ordóñez y del personal técnico del Departamento de Patología de la Facultad de Medicina Veterinaria de la Universidad Nacional Autónoma de México, y del Laboratorio de Patología Animal de San Rafael, Ver.; de los M.V. Paul McCosker y Sydney Jennings de la F.A.O.; del doctor A. Gómez Pompa, jefe del Departamento y del biólogo A. Lot H., los dos del Departamento de Botánica del Instituto de Biología de la Universidad Nacional Autónoma de México.

Referencias

1. Armed Forces Institute of Pathology. Manual of Histologic and Special Staining Technics; 1957.
2. Boucher WB, Medway W, Martinovitch D. Clinico-path, conference. "Hepatogenous Photosensitization". Case presentation. J Am Vet Med Ass. 1969;155(2):175-88.
3. Case AA. Photosensitization syndrome in cattle, sheep and swine. North Am Vet. 1957;38:161-5.
4. Clare NT. Photosensitization in Animals. Advances in Vet Sci. 1955;183-211.
5. Coles EH. Patología y diagnóstico veterinarios. Editorial Interamericana; 1968.
6. Enzie DF, Whitemore GE. Photosensitization keratitis in young goats following treatment with phenothiazine. J Am Vet Med Ass. 1953;123:237-8.
7. Gibbons WJ. Green oats intoxication and icterogenic photosensitization in cattle. Vet Med. 1958;53:297-300.
8. Glenn BL, et al. Damaged alfalfa produces photosensitivity. Pathol. Vet. 1964;1:481.
9. Henry RJ. Clinical chemistry. Harper and Row; 1966.
10. Jubb KVF, Kennedy PC. Pathology of domestic animals. Academic Press; 1963.
11. Lal M, Kalara DB. *Lantana* poisoning in domesticated animals. Indian Vet J. 1960;37(5):263-9.
12. Lot Helgueras A. Reporte del estudio botámico en una zona localizada al norte de Veracruz. México: Departamento de Botánica. Instituto de Biología, UNAM; 1970.
13. Medway W, Prier, J. E. : A textbook of Veterinary Clinical Pathology 1969. Ed. Williams and Wilkins Co.
14. Monlux WW, et al. Bovine hepatogenous photosensitivity associated with the feeding of alfalfa hay. J A V M Ass. 1963;142:989-94.
15. Novak FA. Das grosse Bilderlexikon der Pflanzen. V. Bertelsmann; 1965. p. 413.
16. Ohmne FW, Kirkbride CA. Hepatogenous photosensitization in cattle. J A V M Ass. 1967;150(2):184-9.
17. Perrin D. The determination of phylloerythrin in blood. Bioch Journal. 1958;68(2):314-9.

18. Riemerschmid G, Elder JS. The absorptivity for solar radiation of different coloured hairy coats in cattle. *Onderstepoort J Vet Sci.* 1945;20(2):223-34.
19. Sanders IA. Lantana poisoning in cattle. *J A V M Ass.* 1946;109:139-41.
20. Sanz Bienzobas R. Contribución al estudio clínico del Mal de Playa. Tesis. Veracruz: Facultad de Medicina Veterinaria y Zootecnia; 1969.
21. Sartry MS, Mahadevan V. Report of *Lantana camara* poisoning in India. *Indian Vet J.* 1963;40:78.
22. Seawright AA. Toxicity of *Lantana* spp., in Queensland. *Austr Vet J.* 1965;41:235-8.
23. Seawright AA. Toxicity for the guinea pig of an extract of *Lantana camara*. *J Comp Path.* 1965;75:215-21.
24. Seawright AA. Electron microsc. observation of the hepatocytes of sheep in *Lantana poisoning*. *Path Vet.* 1965;2(2):176-96.
25. Seawright AA. Studies of the pathology of experim. *Lantana poisoning* sheep. *Path Vet.* 1964;1(6):504-29.
26. Seawright AA. A possible mechanism of intrahepatic obstruction in *Lantana poisoning*. *Austr Vet J.* 1965;41:116-9.
27. Seawright AA. Progressive microscopic Changes in the liver after *Lantana camara poisoning* in calves. Publication der IV Intenat. Tagung der Weltegesellschaft, für Buiatrik, 1966, 4-9 VIII, Zurich.
28. Steyn DE, Van der Walt SJ. Lantana poisoning in Africa. *Onderstepoort J Vet Sci.* 1941;16:121.
29. Steyn DG, Van der Walt SJ. Recent investigation into the toxicity of known and unknown poisons plants in the Union of South Africa. *Onderstepoort J Vet Sci.* 1941;16:121-47.
30. Wender SH. The action of photosensitization agents isolated from buckwheat. *Am J Vet Res.* 1946;7:486-9.