Autoanticuerpos anti-Ro/ssa, anti-La/ssb y anticuerpos antifosfolípidos, en suero de ratones mutantes et/et que muestran exocrinopatía

Anti-ro/ssa, anti-la/ssb autoantibodies and anti-phospholipid antibodies in serum of et/et mutant mice that show exocrinopathy

Rubén Marroquín Segura* Claudia Fabiola Martínez Rodríguez* Martha Mercedes García Burciaga**
Ricardo Calvillo Esparza* José Luis Alfredo Mora Guevara*
Maurilio Flores Pimentel*

Abstract

In this paper, the anti-Ro/SSA, anti-La/SSB and anti-phospholipid antibodies' titers in serum of nude mutant mice of et/et, et/+ (heterozygous) and +/+ strains, were comparatively studied, and antibodies' titers were correlated with the severity of maxillary and lacrimal glands' lesions. Results showed that gross ocular lesions were associated to the mutant strain et/et. In this strain the glandular weight had a negative correlation with the age (r = –0.370, P = 0.011), the presence of anti-Ro/SSA and anti-La/SSB autoantibodies showed 13.5% and 10.5% of positivity, respectively, and both antibodies were associated to the et/et strain, only 1/5 of the sera gave positive to both autoantibodies. The ANOVA test of antiphospholipid antibody's titers between the strains showed increased titers of IgM and IgG antibodies in the et/et strain, compared to the +/+ and et/+ strains (P = 0.00 and P = 0.004, respectively). The weight of the lacrimal glands showed a negative correlation with the presence of anti Ro/SSA antibodies (r = –0.381, P = 0.009). When the correlation was between these autoantibody titers and the age, the result was positive (r = 0.403, P = 0.006). The results of this research show that the mutant strain et/et presents signs that resemble the Sjögren syndrome.

Key words: SJÖGREN'S SYNDROME, ANTI-RO/SSA, ANTI-LA/SSB, ANTI PHOSPHOLIPID.

Resumen

En este trabajo se estudiaron comparativamente los títulos de los anticuerpos anti-Ro/SSA, anti-La/SSB y antifosfolípidos en el suero de los ratones mutantes desnudos de la cepa et/et, de los et/+ (heterocigotos) y +/+, y se correlacionó el título de anticuerpos con la severidad de las lesiones en las glándulas maxilares y lagrimales. Los resultados mostraron que las lesiones visibles en ojos están asociadas con la cepa mutante et/et; en esta cepa los pesos de las glándulas tuvieron una correlación negativa con la edad (r = –0.370, P = 0.011); la presencia de autoanticuerpos anti-Ro/SSA y anti-La/SSB presentaron 13.5% y 10.5% de positividad , respectivamente, y se asociaron con la cepa et/et; sólo 1/5 de los sueros dio positivo a ambos autoanticuerpos. La prueba de ANDEVA del título de anticuerpos antifosfolípidos entre las cepas mostró títulos elevados de anticuerpos IgM e IgG en la cepa et/et, comparada con las cepas +/+ y et/+ (P = 0.00 y P = 0.004, respectivamente). Los pesos de las glándulas lagrimales mostraron una

Recibido el 6 de marzo de 2006 y aceptado el 15 de noviembre de 2006.
El presente trabajo forma parte del proyecto: Caracterización de la mutante et/et derivada del ratón CD1, que ha recibido apoyo del programa DGAPA, UNAM, PAPIIT IN224201.
*Laboratorio de Microbiología e Inmunología L 313, Facultad de Estudios Superiores-Zaragoza, Universidad Nacional Autónoma de México, Campus II, Batalla 5 de mayo s/n, Col. Ejército de Oriente, 09230, México, D. F.
**Laboratorio de Farmacología y Toxicología, Departamento de Farmacia, Escuela Nacional de Ciencias Biológicas, Instituto Politécnico Nacional, Prolongación de Carpio y Plan de Ayala, Col. Casco de Santo Tomás, 11340, México, D. F.
Correspondencia: Dr. Rubén Marroquín Segura, Laboratorio de Microbiología e Inmunología L313, Facultad de Estudios Superiores-Zaragoza, Universidad Nacional Autónoma de México, Campus II, Batalla 5 de mayo s/n, Col. Ejército de Oriente, 09230, México, D. F., Tel.: 01-55-5623-0758, Fax: 01-55-5773-6335, correo electrónico: msr@puma2.zaragoza.unam.mx Claudia Fabiola Martínez Rodríguez, Tel.: 5623-0758, Fax, 5773-6335, correo electrónico: mrcf_df@prodigy.net.mx Martha Mercedes García Burciaga, Tel.: 5729-6300, Ext. 62342, correo electrónico: marthagabu@hotmail.com Ricardo Calvillo Esparza, Tel.: 5623-0758, Fax: 5773-6335, correo electrónico: ricdoc_ce@hotmail.com José Luis Alfredo Mora Guevara, Tel.: 5623-0758, Fax: 5773-6335, correo electrónico: lmg@puma2.zaragoza.unam.mx Maurilio Flores Pimentel, Tel.: 5623-0758, Fax: 5773-6335, correo electrónico: fmp_df@prodigy.net.mx

correlación negativa con la presencia de anticuerpos anti-Ro/SSA (r = −0.381, P = 0.009), y al correlacionar el título de estos autoanticuerpos con la edad, se observó que dieron una correlación positiva (r = 0.403, P = 0.006). Los resultados de esta investigación muestran que la cepa mutante et/et presenta signos que semejan al síndrome de Sjögren.

Palabras clave: SÍNDROME DE SJÖGREN, ANTI-RO/SSA, ANTI-LA/SSB, ANTICUERPOS ANTIFOSFOLÍPIDOS.

Introduction

Sjögren syndrome (SS) is an autoimmune disease that is characterized by progressive destruction of lacrimal and salivary glands, this propitiates xerostomia and keratoconjuntivitis sicca ; the patients with SS develop antibodies that include anti-Ro/SSA and anti-La/SSB.[1] The et/et nude mouse was observed in 1985 in a non- consanguine closed colony of CD1 albino mice at the Zaragoza College of Superior Studies of the National Autonomuos University of Mexico; one of its characteristics is alopecia, which is the result of a simple autosomic recessive gene. The term "et" was adopted to refer to the mutant strain, besides mice present a low fertility, high mortality, eye lesions and show greater quantity of CD3+ and CD8+, compared to et/+ and +/+,[2] and show no greater susceptibility to the infection of intracellular germs like *Mycobacterium lepraemurium*.[3] The lacrimal and submaxillary glands of et/et mice have a smaller size than the glands of the +/+ mice after 20 weeks of age. In the histopathological study, mononuclear infiltration is observed with a wide range that goes from moderate (mononuclear infiltration with normal architecture) to very severe (abundant cell infiltrate, with total loss of glandular parenchyma).[4] The aim of the present study was to identify anti-Ro/SSA and anti-La/SSB antibodies and correlate its presence with the observed alterations in the maxillary and lacrimal glands of the mice.

Material and methods

Fifty eight male and female mice from 15 to 68 weeks of age, from the +/+, et/+ and et/et strains were kept in conventional conditions, including a controlled light-dark circle, woodchip bedding, changes four times a week and *ad libitum* water and feed. The animal's care and the experimental procedure was carried out according to the guide for the use and care of laboratory animals, of the Mexican Official Standard (NOM-062-ZOO-1999).

The et/et mice were obtained by mating et/et males with et/+ females, the et/et progeny was separated from their furred siblings, which were differentiated at birth by the absence of vibrissa (vibrissae). Animals were identified according to their genotype

Introducción

El síndrome de Sjögren (SS) es una enfermedad autoinmune que se caracteriza por la destrucción progresiva de glándulas lagrimales y salivales, ello propicia xerostomía y queratoconjuntivitis sicca; los pacientes con SS desarrollan autoanticuerpos que incluyen anti-Ro/SSA y anti-La/SSB.[1] El ratón desnudo et/et fue observado en 1985 en una cepa cerrada no consanguínea de ratones albinos CD1 en el Bioterio de la Facultad de Estudios Superiores-Zaragoza de la Universidad Nacional Autónoma de México; una de sus características es la alopecia, que es el resultado de un gen recesivo autosómico simple. El término "et" se adoptó para nombrar a la forma mutante, además los ratones presentan una fertilidad baja, mortalidad alta, lesiones en ojos y muestran mayor cantidad de células CD3+ y CD8+, comparados con los ratones et/+ y +/+,[2] y no muestran susceptibilidad mayor a la infección de gérmenes intracelulares como el *Mycobacterium lepraemurium*.[3] Las glándulas lagrimales y submaxilares de los ratones et/et tienen menor tamaño que las glándulas de los ratones +/+ después de las 20 semanas de edad. En el estudio histopatológico se observa infiltrado mononuclear con un rango amplio que va de moderado (infiltrado de mononucleares con arquitectura normal) a muy severo (infiltrado celular muy abundante, con pérdida total del parénquima glandular).[4] El propósito de este estudio fue identificar autoanticuerpos anti-Ro/SSA y anti-La/SSB, y correlacionar su presencia con las alteraciones que se observan en las glándulas maxilares y lagrimales de los ratones.

Material y métodos

Se estudiaron 58 ratones machos y hembras de 15 a 68 semanas de edad, de las cepas +/+, et/+ y et/et, mantenidos bajo condiciones convencionales de bioterio, con control de ciclo de luz-oscuridad, cambio de cama de viruta de madera durante cuatro veces a la semana y con libre acceso al agua y al alimento. La atención de los animales y el proceso experimental se llevó a cabo de acuerdo con la guía para el cuidado y uso de animales de laboratorio, de la Norma Oficial Mexicana (NOM-062-ZOO-1999).

Los ratones et/et se obtuvieron cruzando machos

and breeding background into: normal animals +/+, nude hypothymic et/et mice and the heterozygous or carrier et/+. Mice were distributed as follows: 10+/+, 10 et/+ and 38 et/et. Strain, gender, body weight, gland weight and visible ocular lesions, as inflammation, cataracts and number of lost eyes (*ptisis bulbi*) were registered in each mouse. Ocular lesions were assigned a range of 0 to 3 according to grade of damage as follows: 0, healthy eye; 1, swollen eye; 2, presence of cataract; and 3, lost eye, always assigning the maximum value. For instance, if a mouse showed a swollen eye and the other one cataract, number 2 was given to it.

Mice were weighed and anesthetized in ether chambers, then terminally bled via an axillar incision; serum was obtained and frozen at –20°C until used. Submaxillary and lacrimal glands were extracted with microsurgery equipment. Glands were immediately weighed on an analytical balance. Due to the varying ages of et/et animals, it was convenient to calculate the glandular index (GI), that is, the relative gland weight, according to the following formula: GI = (sum of gland weight / animal weight) × 10 000.[5] Glands were placed in a 10% formaldehyde-PBS solution, paraffin embedded, cut into 5 µm- thick sections using a rotating microtome and stained with hematoxylin-eosin (HE). For the assay of ELISA a commercial kit was used with the aim of detecting anti-SSA/Ro* and anti-SSB/La.** The slides of each kit covered with calve thyme antigen SS-A (Ro) and calve thyme antigen SS-B (La), respectively; of the commercial kits only the slides with antigens were used. Mice sera were diluted 1:50 in PBS and a mouse anti-IgG antibody was used, obtained from goat and conjugated at hot radish peroxidase,*** diluted 1:1 000 and as chromogen, o-phenylenediamine. The readings were done at 492 nm in a slide reader of ELISA,† Values higher than the mean +2 standard deviation of the mice titers +/+ for ant-Ro/SSA and anti-La/SSB were considered as positive; results near the cut value were reapeated.[6]

Anticardiolipin antibodies

High adhesion polystyrene plates* were ultra violet treated during 30 minutes to increase adhesion, according to Boudet.[7] The ELISA's technique was followed according to the chess board scheme.[8] Cardiolipin was dissolved in ethanol and it was found that the concentration of 30 µg/mL was the adequate; sera were diluted 1:25 in bovine serum at 10% in PBS and conjugates of goat antibodies, heavy antichains of IgM, IgG and IgA of mouse were used, united to hot radish peroxidase,** the anti-IgM and anti-IgG conjugates were diluted 1:1000 and the IgA conjugate was diluted 1:500, as chromogen o-phenylenediamine was used.

et/et con hembras et/+; los críos et/et se separaron de sus hermanos con pelo, de los cuales se diferenciaron al nacer por la ausencia de vibrisas (vibrissae). Los animales fueron identificados, según su genotipo y antecedentes de crianza, en animales normales +/+, ratones desnudos hipotímicos et/et y los heterocigotos o portadores et/+. Los ratones se distribuyeron así: 10 +/+, 10 et/+ y 38 et/et. Para cada ratón se registró cepa, sexo, edad, peso corporal, peso de las glándulas y lesiones visibles en ojos, como inflamación, cataratas y ojos perdidos (*ptisis bulbi*). Se asignó a las lesiones en ojos, un rango de 0 a 3 de acuerdo con el grado de daño, de la siguiente manera: 0, ojo sano; 1, ojo inflamado; 2, presencia de catarata; y 3, ojo perdido, asignando siempre el valor máximo. Por ejemplo, si un ratón mostraba un ojo inflamado y otro con catarata, se le daba el número 2.

Los ratones se pesaron y se anestesiaron en cámara de éter, se sangraron en blanco por incisión axilar; el suero se separó y se congeló a –20°C hasta su uso. Se extrajeron las glándulas lagrimales y submaxilares con equipo de microcirugía. Las glándulas se pesaron inmediatamente en una balanza analítica. Debido a que se manejaron diferentes edades en los animales et/et, fue conveniente calcular el índice glandular (IG), que es el peso relativo de las glándulas, según la siguiente formula: IG = (suma del peso de las glándulas/peso del animal) × 10 000.[5] Las glándulas se colocaron en solución de formalina al 10% en PBS, se incluyeron en parafina, se realizaron cortes de 5 µm de grosor usando un microtomo rotatorio y se tiñeron con hematoxilina y eosina (HE). Para el ensayo de ELISA se usó un equipo comercial a fin de detectar anticuerpos anti-SSA/Ro* y anti-SSB/La.** Las placas de cada equipo recubiertas con antígeno de timo de ternera SS-A (Ro) y antígeno de timo de ternera SS-B (La), respectivamente; del equipo comercial sólo se usaron las placas con los antígenos pegados. Los sueros de los ratones fueron diluidos 1:50 en PBS y se usó un anticuerpo anti-IgG de ratón, obtenido de chivo y conjugado a peroxidasa de rábano picante,*** diluido 1:1 000 y como cromógeno se usó o-fenilendiamina. Las lecturas se realizaron a 492 nm en un lector de placas de ELISA.† Los valores mayores a la media + 2 desviaciones estándar de los títulos de ratones +/+ para anti-Ro/SSA y anti-La/SSB se consideraron positivos; los resultados cercanos al valor de corte se repitieron.[6]

*ETI-SS-A/Ro cat. N0067 Diasorin, Italia.
**ETI-SS-A/Ro cat. N0066 Diasorin, Italia.
***Sigma Chemical Company, San Luis, Missouri, Estados Unidos de América.
†Awareness Technology Inc., Estados Unidos de América.

The readings were done at 492 nm in a ELISA slide reader.***

Statistical parametric tests were selected based upon normal data distribution and variance homogeneity ($P > 0.05$, Bartlett´s test). Non-parametric tests were applied when variances were not homogenous ($P \leq 0.05$, Bartlett´s test) and not normally distributed.[9]

The analysis of the results of the strains and the macroscopic glandular lesions was done using Kruskal-Wallis analysis of variance. The lesions were correlated with the glandular indexes and the anti-Ro/SSA and anti-La/SSB antibody titers. The results of the glandular indexes values and the glands' absolute values, as well as the age results and the glandular indexes were evaluated by the factor's analysis of variance, followed by Tukey's test. Meanwhile, for the sex differentiation among the et/et group Student's t test was applied. All the statistic analyses were done with SPSS software, version 10 for Windows.[10]

Results

The visible ocular lesions were associated with the et/et strain, in which all the range was present, from healthy eye to lost eyes, and only one cataract was found in a mouse from the carrier strain et/+ (Table 1). With respect to the glandular indexes, it was observed that they are greater in +/+ mice, and significant difference was found with submaxillary glands of the et/+ and the et/et ($P < 0.001$). For the lacrimal indexes no significant difference was present between +/+ and et/+ mice; but there was between these and the et/et (Table 2). The lacrimal and submaxillary indexes obtained from et/+ mice were associated with the histopathology of the glands, a highly mononuclear infiltrated submaxillary gland with damage (Figure 1) and a normal lacrimal gland (Figure 1B).

For the ELISA technique the value cut-offs were calculated: Cut-offs = mean of (+/+) mice + 2 mean standard deviations.

For the antibodies' titers, anti-Ro, the values were of 0.236 + 2 (0.036) = 0.308; cut-off value ≥ 0.308, and for antibodies' titers, anti-La (ETI-SS-B-La), were off 0.342 + 2 (0.030) = 0.402; cut-off value ≥ 0.402.

The positivity percentages are represented in Table 3, where it may be observed that et/et mice have 13.5% of positivity for antibodies anti-Ro, and 10.52% for anti-La antibodies, only one positive anti-Ro serum also gave positive to anti-La (1/5); there were no positive sera found between +/+ and et/+.

In Table 4 it may be observed that the anti-phospholipid isotype antibodies IgM and IgG, analyzed by means of ANOVA are higher in the et/et strain, compared to the et/+ and +/+ mice. There was no correlation inside the et/et strain between the IgM and IgG

Anticuerpos anticardiolipina

Se usaron placas de poliestireno de alta adherencia* y se irradiaron con luz ultravioleta durante 30 minutos para aumentar su adhesividad, según Boudet.[7] La técnica de ELISA se siguió de acuerdo con el esquema de tablero de ajedrez.[8] La cardiolipina se disolvió en etanol, y se encontró que la concentración de 30 µg/mL fue adecuada; los sueros se diluyeron 1:25 en suero bovino al 10% en PBS y se usaron conjugados de anticuerpos de chivo anticadenas pesadas de IgM, IgG e IgA de ratón, unida a peroxidasa de rábano picante,** los conjugados anti-IgM y anti-IgG fueron diluidos 1:1 000 y el conjugado anti-IgA fue diluido 1:500, como cromógeno se usó o-fenilendiamina. Las lecturas se realizaron a 492 nm en un lector de placas de ELISA.***

Las pruebas de estadística paramétricas usadas se seleccionaron de acuerdo con la distribución de datos y homogeneidad de varianzas ($P > 0.05$, por la prueba de Bartlett), y cuando los datos mostraran una distribución normal; mientras que las pruebas no paramétricas se aplicaron cuando las varianzas no mostraron homogeneidad ($P \leq 0.05$, por la prueba de Bartlett) y cuando los datos no siguieron una distribución normal.[9]

El análisis de los resultados de las cepas y las lesiones macroscópicas de las glándulas se realizó mediante el análisis de varianza de Kruskal-Wallis. Las lesiones se correlacionaron con los índices glandulares y el título de anticuerpos anti-Ro/SSA y anti-La/SSB. Los resultados de los valores de los índices glandulares y los valores absolutos de las glándulas, así como el análisis de resultados de la edad y los índices glandulares, se evaluaron mediante el análisis de varianza de un factor, seguido de la prueba de Tukey. Mientras que para la diferencia de sexos dentro del grupo et/et se aplicó la prueba t de Student. Todos los análisis estadísticos se realizaron con el software SPSS, versión 10 para Windows.[10]

Resultados

Las lesiones visibles en ojos se asociaron con la cepa et/et, en la que se presentó todo el rango, desde ojos sanos hasta ojos perdidos, y sólo se encontró una catarata en un ratón de la cepa portadora et/+ (Cuadro 1). Respecto de los índices glandulares, se observó que son mayores en los ratones +/+, y se encontró diferencia significativa con los índices de las glándulas submaxilares de los et/+ y los et/et ($P < 0.001$). Para

*Nunc, Dinamarca.
**Sigma Chemical Company. San Luis, Missouri, Estados Unidos de América.
***Awareness Technology Inc., Estados Unidos de América.

Cuadro 1
FRECUENCIA DE LESIONES
FREQUENCY OF LESIONS

Strain	*Healthy*	*Swollen*	*Cataracts*	*Lost*
+/+	10	0	0	0
et/+	9	0	1	0
et/et	12	11	6	9

Cuadro 2
VALOR DEL ÍNDICE LAGRIMAL Y SUBMAXILAR
VALUE OF LACRIMAL AND SUBMAXILLARY INDEX

Strain	*Submaxillary index*	*Lacrimal index*
+/+	11.36 ± 2.4*	14.10 ± 1.42
et/+	4.77 ± 0.74	17.15 ± 1.89
et/et	6.16 ± 0.4	7.4 ± 0.48º

Indexes of mean ± standard error. Variance analysis of a factor. For submaxillary indexes: +/+ *vs* et/+ *P = 0.001, +/+ *vs* et/et *P = 0.001 y et/+ *vs* et/et P = 0.522. For lacrimal indexes: +/+ *vs* et/et °P = 0.001, et/+ *vs* et/et °P = 0.001 y +/+ *vs* et/+ P = 0.203.

isotypes with lesions, glandular indexes, age, anti-Ro antibodies, nor with the sex (data not shown).

Table 5 shows the behavior of the variables ordered in binomial. When an assay of Spearman´s non-parametric bivariance correlation was applied, a negative correlation was found for age and lacrimal indexes (r = 0.370, P = 0.011), with respect to the age and the titers of anti-Ro/SSA antibodies, the correlation was positive (r = 0.403, P = 0.006); for the lacrimal indexes and the anti-Ro/SSA response a negative correlation was found (r = –0.381, P = 0.009). The lacrimal glands of the et/et mice show alterations that are more evident with age and with a high titer of anti-Ro antibodies.

Figure 2 corresponds to the histopathological study of glands from animals that presented anti-Ro antibodies: an abundant mononuclear infiltration and total destruction of the lacrimal gland is shown (Figure 2A), compared to the lacrimal glands of +/+ animals, without the presence of those antibodies (Figure 2B); Figure 3A shows a submaxillary gland with severe damage, compared to the glands of +/+ animals it did not show antibodies (Figure 3B). Within the group of et/et mice a Student's t test was done between sex and variables of : lesions, glandular indexes and titer of anti-Ro and anti-La antibodies; there was only significant difference between male and female with respect to lacrimal glands, the mean of the glands' weight of females was lower than the mean of males (Table 6).

los índices lagrimales no se presentó diferencia significativa entre los ratones +/+ y et/+; pero sí la hubo entre éstos y los et/et (Cuadro 2). Los índices lagrimales y submaxilares obtenidos en los ratones et/+ correlacionaron con la histopatología de las glándulas, una glándula submaxilar muy infiltrada por mononucleares con daño (Figura 1a), y una glándula lagrimal normal (Figura 1b).

Para la técnica de ELISA se calcularon los valores de corte: Corte = media de los ratones (+/+) + 2 desviaciones estándar de la media.

Para el título de anticuerpos, anti-Ro, los valores fueron de 0.236 + 2 (0.036) = 0.308; valor de corte ≥ 0.308, y para el título de anticuerpos, anti-La (ETI-SS-B-La), fueron de 0.342 + 2 (0.030) = 0.402.; valor de corte ≥ 0.402.

Los porcentajes de positividad están representados en el Cuadro 3, donde se puede observar que los ratones et/et tienen 13.5% de positividad para los anticuerpos anti- Ro, y 10.52% para los anticuerpos anti-La, sólo un suero positivo a anti-Ro dio también positivo a anti-La (1/5); no se encontraron sueros positivos entre las cepas +/+ y et/+.

En el Cuadro 4 se observa que los anticuerpos antifosfolípidos isotipos IgM e IgG, analizados mediante un ANDEVA, son más altos en la cepa et/et, comparados con los ratones et/+ y +/+. No se encontró correlación alguna dentro de la cepa et/et entre los isotipos IgM e IgG con lesiones, índices glandulares, edad, autoanticuerpos anti-Ro/La, ni con el sexo (datos no mostrados).

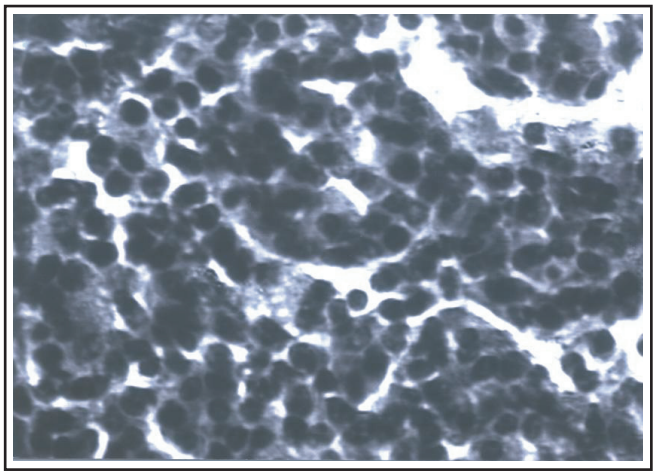

Figura 1A: Representa una lesión severa con zonas de fibrosis e infiltrado celular importante de la glándula submaxilar de un ratón et/+ que mostró un índice glandular pequeño, comparado con la media de los ratones +/+ (1 000 X tinción H).

Figure 1A: Represents a severe lesion with fibrosis zones and important cellular infiltration of the submaxillary gland of an et/+ mouse that showed a small glandular index, compared to the mean of +/+ mice (1 000 X H stain)..

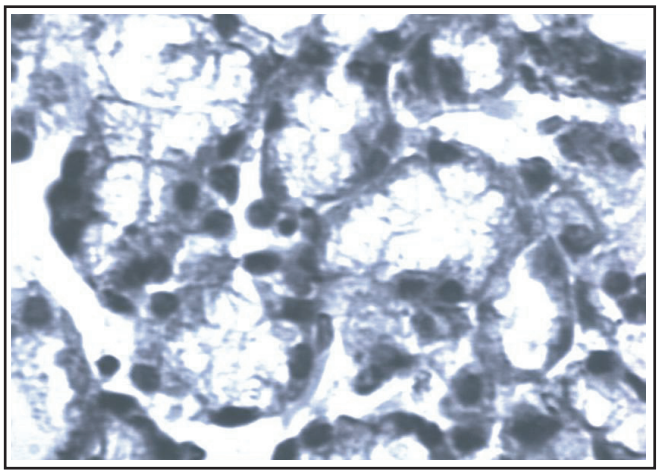

Figura 1B: Glándula lagrimal del ratón et/+, que presentó un tejido acinar con características normales. 1 000 X tinción HE.

Figure 1B: Lacrimal gland of et/+ mouse, which presented acinar tissue with normal characteristics. 1 000 X HE stain.

Discussion

The SS is a chronic autoimmune disorder of the exocrine glands of unknown etiology, typically associated with lymphocyte infiltrate of the glandular tissues and response of anti-Ro/SSA and anti-La/SSB autoantibodies.[11] In this study it was found that the relative weights of the maxillary and lacrimal glands in et/et strain, are diminished when compared to the weight of the +/+ mice. The histopathological study of the altered glands showed mononuclear infiltration with presence of acinar structure, and other fields showed that infiltrate was abundant, with total destruction of the gland. In the histopathological study, the et/+ strain showed alterations in their submaxillary glands (Figure 1A), that correspond to a mean of the relative weight of the submaxillars, lower than the one showed in +/+ mice (Figure 1B). Only in the et/et strain, a positivity percentage of anti-Ro/SSA and anti-La/SSB antibodies: 13.15% and 10.52%, respectively, was observed. These percentages are low in relation to the positivity percentages in serum, notified for humans with established diagnosis of SS, in which the percentages are of 57% for anti-Ro/SSA and 50% for anti-

El Cuadro 5 muestra el comportamiento de las variables ordenadas en binomios. Al aplicarle un ensayo de correlación bivariada no paramétrica de Spearman, se encontró una correlación negativa para la edad y los índices lagrimales ($r = -0.370$, $P = 0.011$), con respecto a la edad y los títulos de los anticuerpos anti-Ro/SSA, la correlación fue positiva ($r = 0.403$, $P = 0.006$); para los índices lagrimales y la respuesta anti-Ro/SSA se encontró una correlación negativa ($r = -0.381$, $P = 0.009$). Las glándulas lagrimales de los ratones et/et muestran alteraciones que se hacen más evidentes con la edad y con un título alto de anticuerpos anti-Ro.

La Figura 2 corresponde al estudio histopatológico de glándulas de animales que presentaron anticuerpos anti-Ro: se observa un infiltrado de mononucleares muy abundante y una destrucción total de la glándula lagrimal (Figura 2A), comparada con las glándulas lagrimales de animales +/+, sin presencia de esos autoanticuerpos (Figura 2B); la Figura 3A muestra una glándula submaxilar con daño severo, comparada con las glándulas de los animales +/+, que no mostraron autoanticuerpos (Figura 3B). Dentro del grupo de los ratones et/et se realizó una prueba t

Cuadro 3

PORCENTAJES DE POSITIVIDAD OBTENIDOS MEDIANTE ELISA

POSITIVITY PERCENTAGE OBTAINED BY ELISA

Strain	*Anti-Ro*	*Anti- La*
+/+	0% (0/10)	0% (0/10)
et/+	0% (0/10)	0% (0/10)
et/et	13.15% (5/38)	10.52% (4/38)

Positivity cut-off was calculated with the mean of +/+ mice plus two mean standard deviations.

Cuadro 4

TÍTULO DE ANTICUERPOS ANTIFOSFOLÍPIDO

ANTI-PHOSPHOLIPID ANTIBODIES' TITERS

Strain	*IgM*	*IgG*	*IgA*
+/+	0.031 ± 0.006	0.123 ± 0.029	0.009 ± 0.005
et/+	0.196 ± 0.004	0.138 ± 0.028	0.017 ± 0.011
et/et	0.087 ± 0.009*	0.295 ± 0.030**	0.033 ± 0.014

Mean of means ± standard error. et/et et/+ y +/+
*P = 0.00 y et/et *vs.* et/+ y +/+** P = 0.004

Cuadro 5

CORRELACIÓN ENTRE VARIOS BINOMIOS

CORRELATION BETWEEN VARIOUS BINOMIALS

Binomial	*Correlation*	*Significance*
Age-lesion	– 0.072	P = 0.334
Age-lacind	– 0.370	P = 0.011*
Age-submaxind	0.027	P = 0.436
Age-Anti-Ro	0.403	P = 0.006*
Age-Anti-La	0.067	P = 0.344
Lesion-lacind	– 0.109	P = 0.258
Lesion-submaxind	0.111	P = 0.254
Lesion-Anti-Ro	– 0.199	P = 0.116
Lesion-Anti-La	0.142	P = 0.198
Lacind-Anti-Ro	– 0.381	P = 0.009*
Lacind-Anti-La	– 0.029	P = 0.431
Submaxind-Anti-Ro	– 0.064	P = 0.352
Submaxind-Anti-La	– 0.076	P = 0.326

Non-parametric bivariant correlation of Spearman.

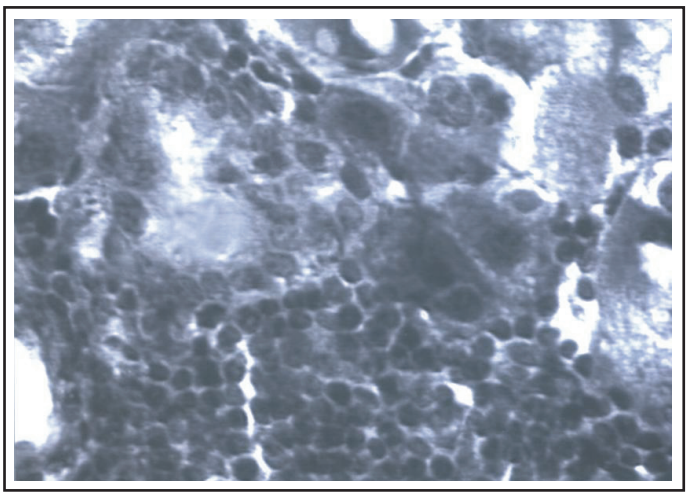

Figura 2A: Glándula lagrimal donde se observa tejido acinar parcialmente destruido, con un infiltrado celular importante, de un ratón et/et con anticuerpos anti-Ro positivos (1 000 X tinción HE).

Figure 2A: Lacrimal gland where acinar tissue is observed partially destroyed, with important cellular infiltration, of an et/et mouse with positive anti-Ro antibodies (1 000 X HE stain).

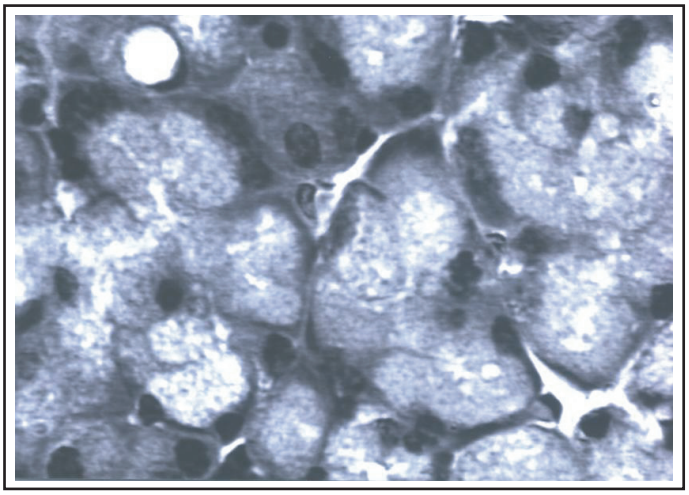

Figura 2B: Glándula lagrimal de un ratón +/+ negativo a anticuerpos anti-Ro, donde se observa un patrón normal (1 000 X tinción HE).

Figure 2B: Lacrimal gland of a +/+ mouse negative to anti-Ro antibodies, where a normal pattern is observed (1 000 X HE stain).

La/SSB,[12] but in the studied et/et animal population, from 15 to 68 weeks of age, not all animals presented exocrinopathy, specially the younger due maybe to the lacrimal indexes diminish with age. Ishimaru *et al*[12] found that the response of serum anti-Ro/SSA antibodies increased with the age in NFS/sld, who showed an autoimmune exocrinopathy. These authors also observed a severe destruction in the lacrimal and salivary glands, with presence of apoptotic cells in old animals, when compared to the young.

In the present study the titer of the anti-Ro/SSA antibodies and the glandular indexes of the lacrimal glands were correlated ($r = 0.381$, $P = 0.009$); the negative value of the correlation showed that, the higher the antibodies' titers, the relative weight is lower and maybe the elevated antibodies' titers are a damage indicator in the gland, as figures 2A and 3A suggest, where massive destruction was observed in the glands of the animals which sera showed positivity to the anti-Ro autoantibodies. There was no significant correlation between anti-La/SSB antibodies with age, neither with the glandular index, maybe because there are reports that mention that anti-La/SSB antibodies in patients with SS were positive in tears, and from these,

de Student entre el sexo y las variables lesiones, índices glandulares y título de anticuerpos anti-Ro y anti-La, sólo se encontró diferencia significativa entre machos y hembras con respecto a las glándulas lagrimales, la media del peso de las glándulas de las hembras fue menor a la media de los machos (Cuadro 6).

Discusión

El SS es un problema autoinmune crónico de las glándulas exocrinas de etiología desconocida, típicamente se asocia con infiltrado linfocitario de los tejidos glandulares y respuesta de autoanticuerpos anti-Ro/SSA y anti-La/SSB.[11] En este estudio se encontró que los pesos relativos de las glándulas maxilares y lagrimales en la cepa et/et, están disminuidos al compararlos con los pesos de los ratones +/+. El estudio histopatológico de las glándulas alteradas mostró infiltrados mononucleares con mantenimiento de la estructura acinar, y en otros campos se observó que el infiltrado es muy abundante, con destrucción total de la glándula. En el estudio histopatológico, la cepa et/+ mostró alteraciones en sus glándulas submaxilares (Figura 1A), que corresponden a una media del peso relativo de



Figura 3A: Lesión destructiva severa con abundante infiltrado celular en la glándula submaxilar de un ratón et/et con anticuerpos anti-Ro (1 000 X tinción HE).

Figure 3A: Severe destructive lesion with abundant cellular infiltration in a submaxillary gland of an et/et mouse with anti-Ro antibodies (1 000 X HE stain).

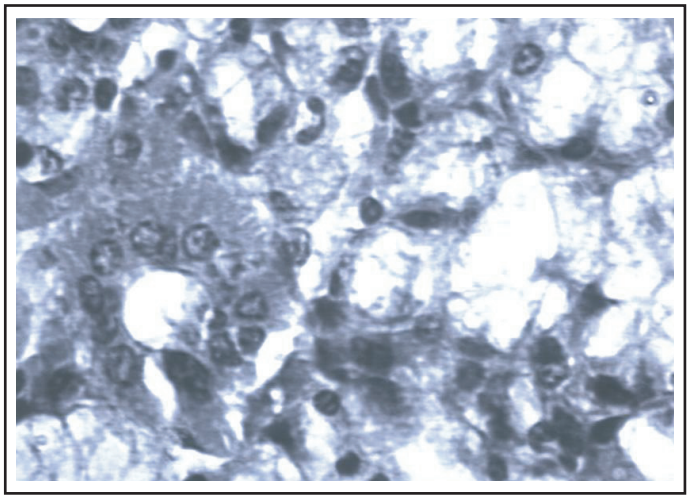

Figura 3B: Glándula submaxilar de un ratón +/+ con ausencia de anticuerpos anti-Ro, donde se muestra un patrón normal tanto en el tejido acinar como en los conductos de la glándula (1 000 X tinción HE).

Figure 3B: Submaxillary gland of an +/+ mouse with abscence of anti-Ro antibodies, where a normal pattern is showed in acinar tissue as well as in the glands' conducts (1 000 X HE stain).

only 60% were also in serum; while for anti-Ro/SSA antibodies, the presence in tears and serum has positive correlation and it is statistically significant,[6] and in this study anti-La/SSB antibodies were only determined in serum.

Slobbe *et al.*[13] found that the seric antibodies against Ro52KD, without the presence of antibodies against Ro60KD protein, were positive in 9/26 patients with SS, while seric antibodies against Ro60KD protein, without presenting anti-Ro 52KD antibodies, resulted positive in 8/38 with LES, and patients with SS positive to anti-Ro-/SSA, 20/26 also presented anti-La/SSB antibodies. The mice from this study, that were positive to anti-Ro antibodies, only 1/5 was also positive to anti-La/SSB antibodies. It would be interesting to determine anti-Ro52KD and anti-Ro60KD antibodies, to know against which of the proteins there is response in the et/et mouse. The animal models of the Sjögren syndrome have been used to experiment treatments with new drugs, as in the NZB/NZW F1, with the inconvenient that they have to be thymectomized at birth, so they develop exocrinopathy.[14] Green *et al.* mention that other model of exocrinopathy used

las submaxilares, menor a la mostrada en los ratones +/+ (Cuadro 2); las glándulas lagrimales de estos ratones se observaron normales y correspondió a una media del índice lagrimal similar a la mostrada por los ratones +/+ (Figura 1B). Sólo en la cepa et/et se observó un porcentaje de positividad de anticuerpos anti-Ro/SSA y anti-La/SS: 13.15% y 10.52%, respectivamente. Estos porcentajes son bajos en relación con los porcentajes de positividad en suero, notificados para humanos con diagnóstico establecido de SS, en el cual los porcentajes son de 57% para anti-Ro/SSA y 50% para anti-La/SSB,12 pero en la población de animales et/et estudiados, de 15 a 68 semanas de vida, no todos los animales presentaron la exocrinopatía, sobre todo los de menor edad, debido quizá a que los índices lagrimales disminuyen con la edad. Ishimaru et al12 encontraron que la respuesta de autoanticuerpos séricos anti-Ro/SSA aumentó con la edad en el ratón NFS/sld, que mostró una exocrinopatía autoinmune. Estos autores también observaron una destrucción severa en las glándulas lagrimales y salivales, con presencia de células apoptóticas en los animales viejos, al compararlos con los animales jóvenes.

Cuadro 6
INFLUENCIA DEL SEXO
SEX INFLUENCE

	Males	*Female*
Lesions	1.153 ± 0.355	1.40 ± 0.223
Submaxillary index	5.253 ± 0.418	6.636 ± 0.550
Lacrimal index	9.846 ± 0.676	6.236 ± 0.487*
Anti-Ro antibodies	0.189 ± 0.012	0.241 ± 0.019
Anti-La antibodies	0.236 ± 0.016	0.288 ± 0.022

Mean of mean ± standard error. A Student's t test was done between males and females in the et/et group.
*P = 0.001.

is the transgenic tax mouse.[15] The et/et experimental model is relevant because the exocrinopathy develops spontaneously, besides it is associated with an uveoretinitis, that goes from an inflammatory process in the eye, cataracts development, to the loss of eyes (*ptisis bulbi*), very similar pattern of the uveoretinitis, that shows up spontaneously in horses.[16] The et/et model could be used to implement new therapies for the control of uveoretinitis in horses.

Acknowledgements

Authors thank MVZ Adriana Altamirano Bautista and MVZ Roman Hernandez Meza, for their technical assistance in mice breeding.

Referencias

1. Fox RI, Stern M, Michelson P. Update in Sjögren syndrome. Curr Opin Rheumatol 2000;12:391-398.
2. Basurto-Alcantara FJ, Mondragón VRL, Atilano-Lopez D, Montaraz CJA, Márquez DMJ, Rosas SP *et al.* Comparación de las constantes fisiológicas sanguíneas de los ratones CD1, heterocigótico et/+ y desnudo et/et. Vet Mex 2000;31:209-216.
3. Rojas-Espinosa R, Marroquín-Segura R, Wek RK, Reyes-Maldonado E, Arce PP. Susceptibility of "et" the spontaneously mutating CD1 derived nude mouse, to infection of *M. lepraemurium* . Int J Leprosy 1999;67:46-51.
4. Marroquin-Segura R, Lara HMA, Calvillo ER, Garcia BMM, Castro MME, Mora GJA *et al.* Exocrinopathy in the CD1 et/et hypothymic mouse resembling Sjögren syndrome. Vet Mex 2003;34:129-141.
5. Janssen Research Foundation Series. Toxicology and reference data-Wistar rat. Amsterdam:Elsevier/North-Holland Biomedical Press,1981.
6. Toker E, Yavuz S, Direskeneli H. Anti Ro/SSA y anti La/SSB autoantibodies in the tear fluid of patients with Sjögren's Syndrome. British J Ophtalmology. 2004; 88:344-7.

En el presente estudio se correlacionó el título de los anticuerpos anti-Ro/SSA y los índices glandulares de las glándulas lagrimales (r = –0.381, P = 0.009); el valor negativo de la correlación indicó que, a mayor título de anticuerpos, el peso relativo de la glándula es menor y tal vez los títulos elevados de los anticuerpos sean un indicador de daño en la glándula, como sugieren las Figuras 2A y 3A, donde se observa destrucción masiva en las glándulas de los animales que en sus sueros mostraron positividad a los autoanticuerpos anti-Ro. No se presentó correlación significativa entre los anticuerpos séricos anti-La/SSB con la edad, ni tampoco con el índice glandular, quizá porque existen informes de que los anticuerpos anti-La/SSB en pacientes con SS fueron positivos en lágrimas, y de éstos, sólo 60% lo fueron también en suero; mientras que para los anticuerpos anti-Ro/SSA, la presencia en lágrimas y suero tiene correlación positiva y estadísticamente significativa,[6] y en este estudio los anticuerpos anti-La/SSB sólo se determinaron en suero.

Slobbe *et al.*[13] encontraron que los anticuerpos séricos contra la proteína Ro 52KD, sin presencia de anticuerpos contra la proteína Ro60KD, fueron positivos en 9/26 pacientes con SS, mientras que los anticuerpos séricos contra la proteína Ro 60KD, sin presentar anticuerpos anti-Ro 52KD, resultaron positivos en 8/38 pacientes con LES, y de los pacientes con SS positivos a anticuerpos anti-Ro/SSA, 20/26 presentaron también anticuerpos anti-La/SSB. En los ratones del presente estudio, que dieron positivo para los anticuerpos anti-Ro, sólo 1/5 dio también positivo para los anticuerpos anti-La/SSB. Sería interesante determinar los anticuerpos anti-Ro52KD y anti-Ro60KD, para saber contra cuál de las proteínas hay respuesta en el ratón et/et. Los modelos animales del síndrome de Sjögren se han usado para experimentar tratamientos con nuevos fármacos, como en el ratón NZB/NZW F1, con el inconveniente de que éste debe ser timectomizado al nacer, para que desarrolle la exocri-

7. Boudet F. UV-treated polystyrene microtiter for use in ELISA to measure antobodies against synthetic peptides. J Immunol Methods 1991;142:73-82.
8. Gharavi AE, Lockshin MD. Antiphospholipid antibody tests. In: Rose NR,Hamilton RG, Detrick B, editors. Manual of clinical laboratory immunology. 6th ed. Washington DC: American Society for Microbiology, 2002: 973-980.
9. Márquez MJ. Probabilidad y estadística para las ciencias Químico-biológicas. Predicción. México (DF): McGraw-Hill,1990.
10. Salking NJ, Akey TM. Using SPSS for windows. Analyzing and understanding data. New Jersey: Prentice-Hall,2001.
11. Haga HJ. Clinical and immunological factors associated with low lacrimal and salivary flow rate in patients with primary Sjögren's syndrome. J Rheumatol 2002;29:305-308.
12. Ishimaru N, Yoneda T, Saegusa K, Yanagui K, Haneji N, Moriyama K *et al.* Severe destructive autoimmune lesions with aging in murine Sjögren's syndrome through Fas-mediated apoptosis. Am J Pathol 2000;156:1557-1564.
13. Slobbe RL, Pruijn GJM, Damen WGM, Van der Kemp JWCM,Van Venrooij WJ. Detection and ocurrence of the 60KD and 52KD Ro (SSA) antigens and of antibodies against these proteins. Clin Exp Immunol 1991;86:99-105.
14. Yeoman CM, Franklin CD. Assessment of sulphasalazine as a treatment modality in Sjögren´s disease in NZB/NZW F1 hybrid mice. Clin Exp Rheumatol 1996;14:53-57.
15. Green JE, Hinrichs SH, Vogel J, Jay G. Exocrinopathy resembling Sjögren´s syndrome in HTLV-1 tax transgenic mice. Lett Nature1989;341:72-74.
16. Deeg CA, Ehrenhofer M, Thurau SR, Reese S, Wildner G, Kaspers B. Immunopathology of recurrent uveitis in spontaneously disease horses. Exp Eye Res 2002;75:127-133.

nopatía.[14] Green *et al.* mencionan que otro modelo de exocrinopatía usado es el ratón transgénico tax.[15] El modelo experimental et/et es relevante porque la exocrinopatía se desarrolla espontáneamente, además se asocia con una uveorretinitis, que va desde un proceso inflamatorio en el ojo, desarrollo de cataratas, hasta la pérdida de ojos (*ptisis bulbi*), patrón muy similar a la uveorretinitis, que se presenta espontáneamente en caballos.[16] El modelo et/et se podría utilizar para implementar nuevas terapias en el control de la uveorretinitis en caballo.

Agradecimientos

Los autores agradecen a la MVZ Adriana Altamirano Bautista y al MVZ Román Hernández Meza, su asistencia técnica en la crianza de los ratones.